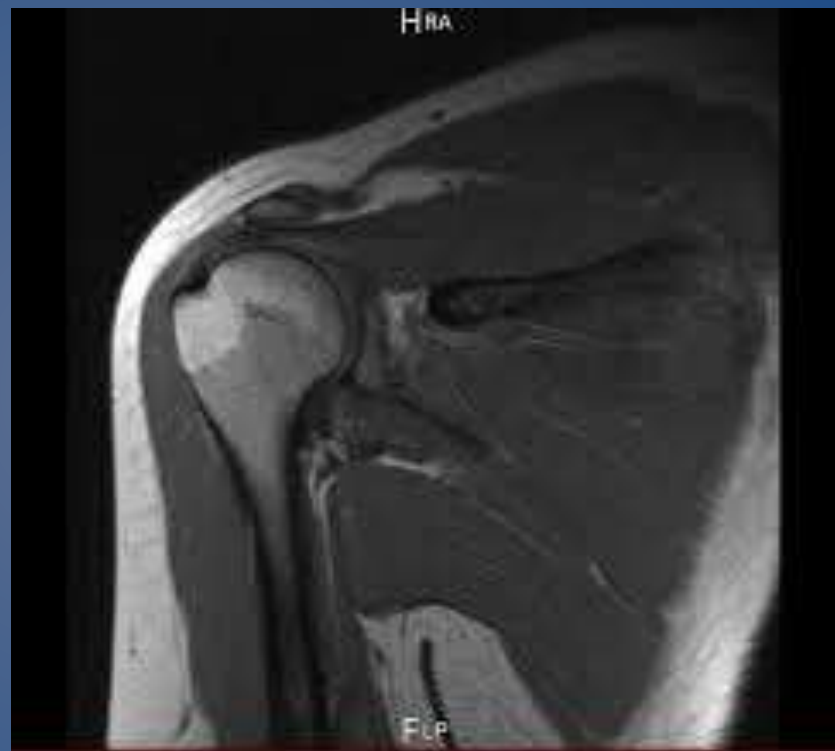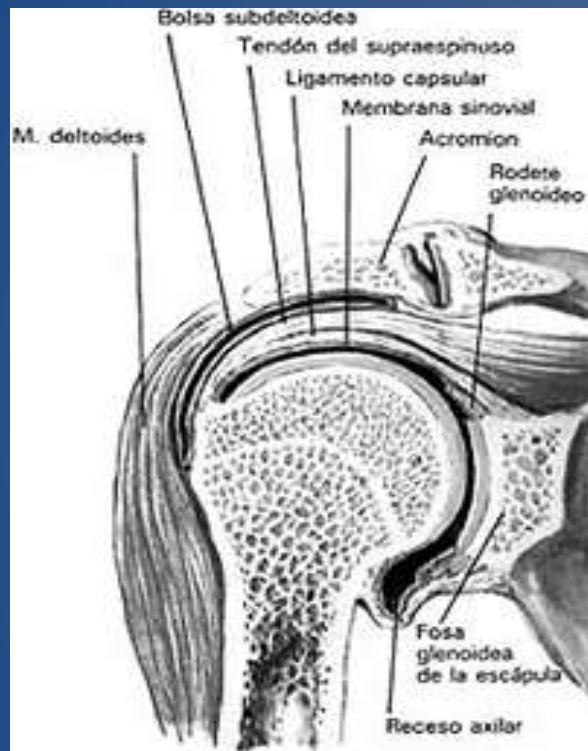


ANATOMIA FUNCIONAL E IMAGENOLOGIA DEL MIEMBRO SUPERIOR

DR GUSTAVO OCAMPO

ANTOMIA FUNCIONAL DEL MIEMBRO SUPERIOR

- Anatomía Funcional de la Cintura Escapular y la articulación Glenohumeral
- Anatomía Funcional del Codo
- Anatomía Funcional de la Mano



ANATOMIA FUNCIONAL DE LA CINTURA ESCAPULAR

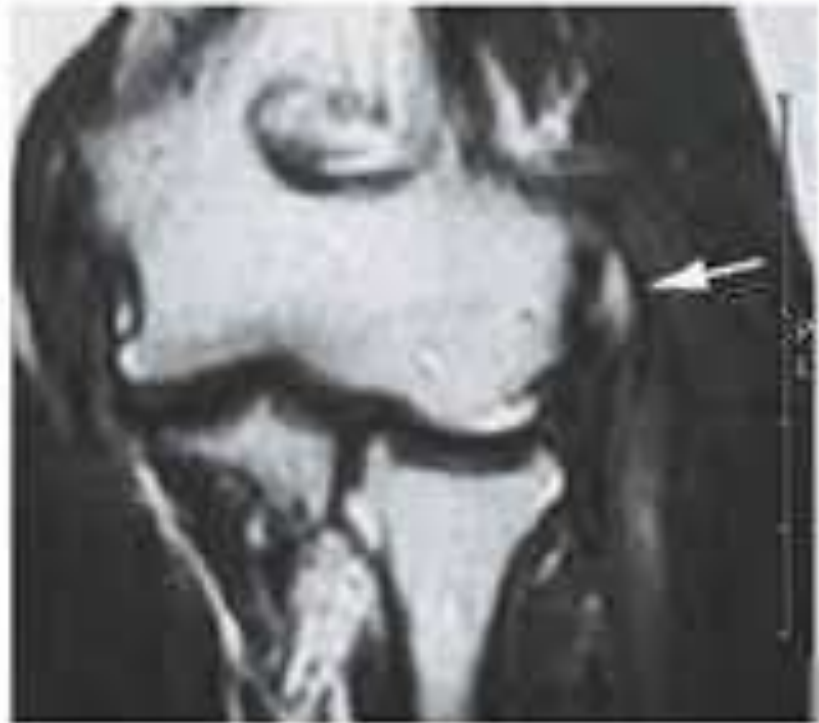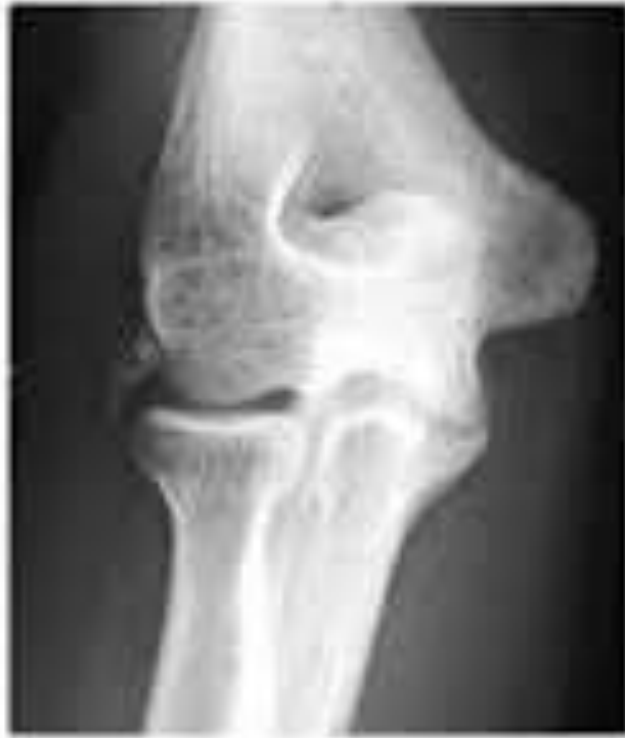- Articulación esternoclavicular
- Articulación acromioclavicular
- Articulación escapulotorácica
- Articulación glenohumeral

ANTOMIA FUNCIONAL DE LA CINTURA ESCAPULAR

- Movimientos de la cintura escapular sobre el tórax
- Movimientos del brazo sobre el hombro

ANATOMIA FUNCIONAL DEL CODO

- Articulación humerocubital y humeroradial
- Articulación radiocubital superior



ANATOMIA FUNCIONAL DEL CODO

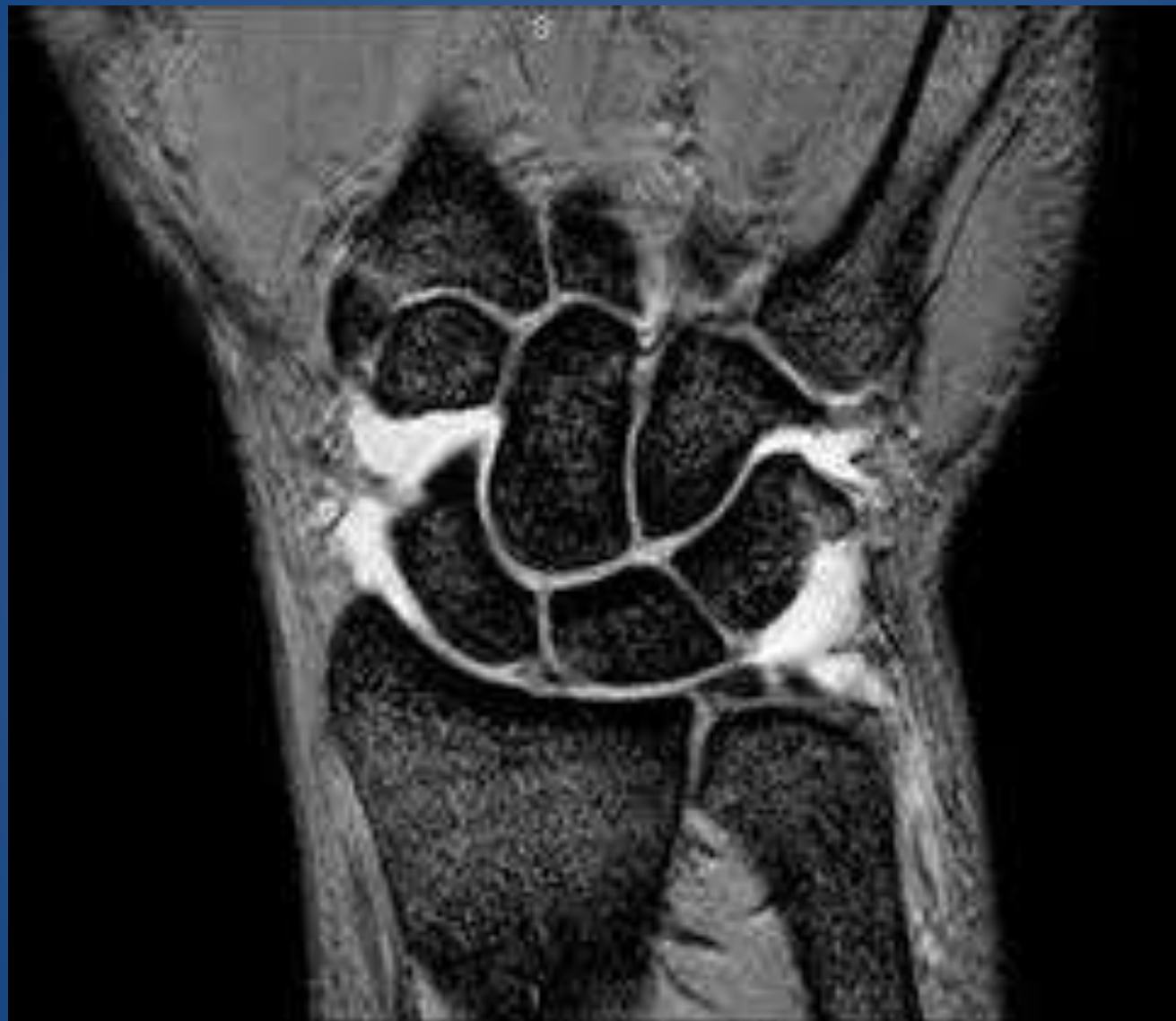- Movimientos del brazo sobre el antebrazo
- Movimientos de rotación del antebrazo sobre su eje

MOVIMIENTOS DEL CODO

- Flexo-extensión del brazo sobre el antebrazo
- Prono-supinación

ANATOMIA FUNCIONAL DE LA MANO

- Articulación radiocarpiana
- Articulación mediocarpiana



MOVIMIENTOS DE LA MANO SOBRE EL ANTEBRAZO

- Flexión palmar
- Flexión dorsal (extensión)
- Inclinaciones laterales (desviación radial y cubital)
- Circunducción

MOVIMIENTOS DE LA MANO

- Movimientos del pulgar
- Movimientos de los otros dedos
- Movimientos conjugados

MOVIMIENTOS DEL PULGAR

- Articulación carpometacarpiana (escafo-trapecio-metacarpiana)
- Articulación metacarpofalangaica
- Articulación interfalangaica

MOVIMIENTOS DE LOS DEDOS

- Articulaciones carpometacarpianas
- Articulaciones metacarpofalangicas
- Articulaciones interfalangicas

CONTINUARA....