

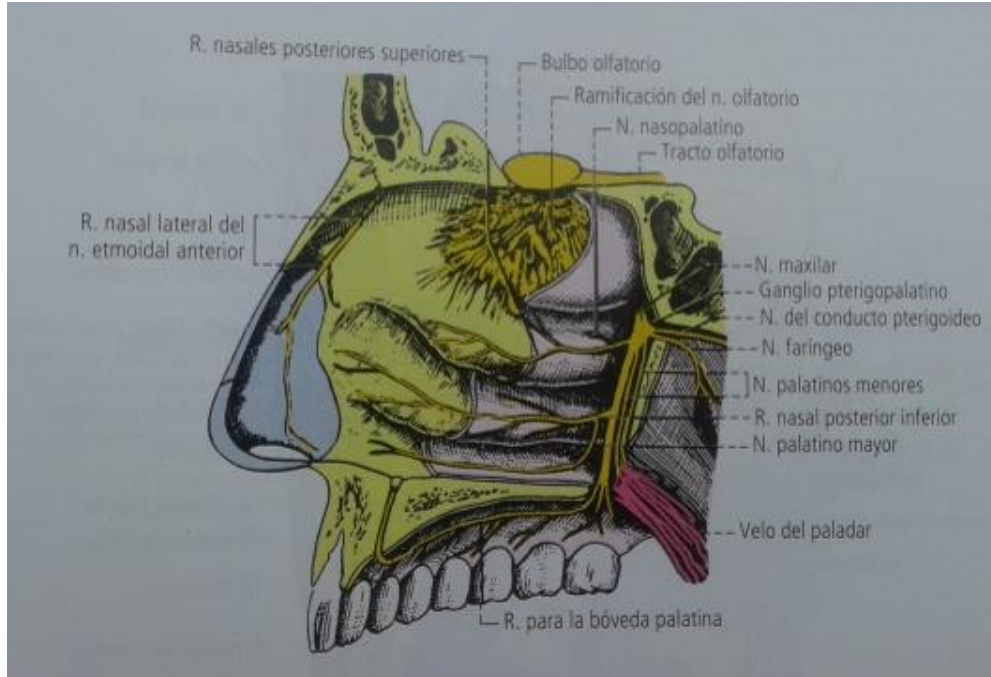
Anatomía del S.N.

Dr. Jorge Luis Saccone.

Cátedra de Anatomía Normal.

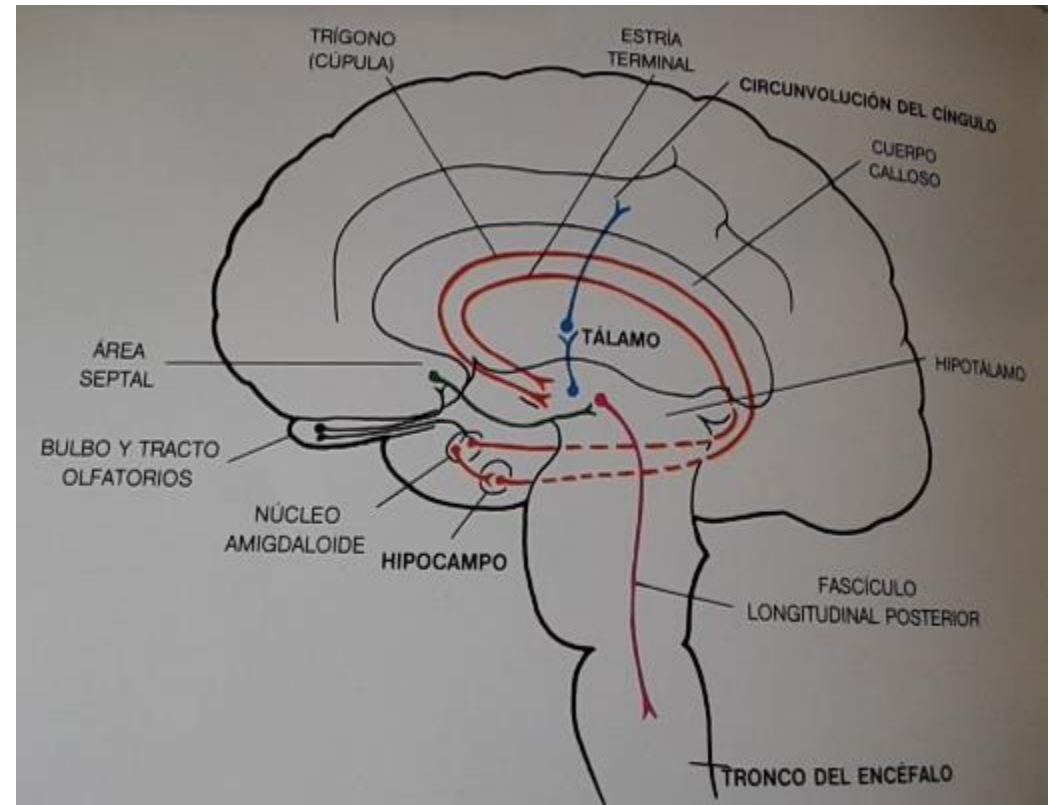
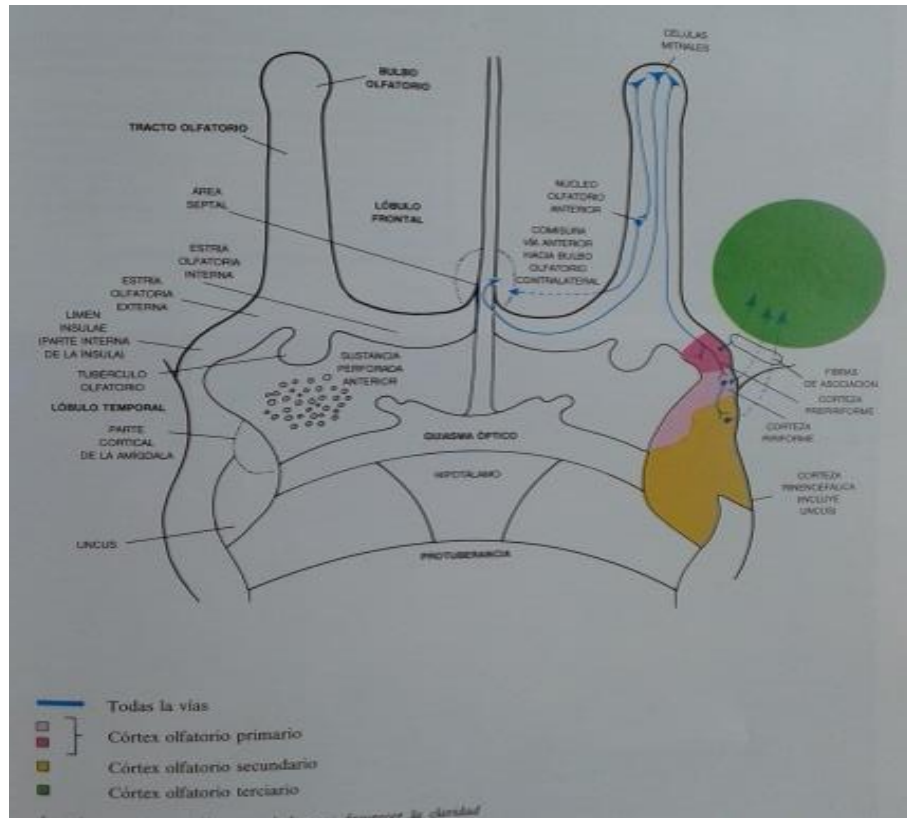
Facultad de Medicina UNT.

Olfato.

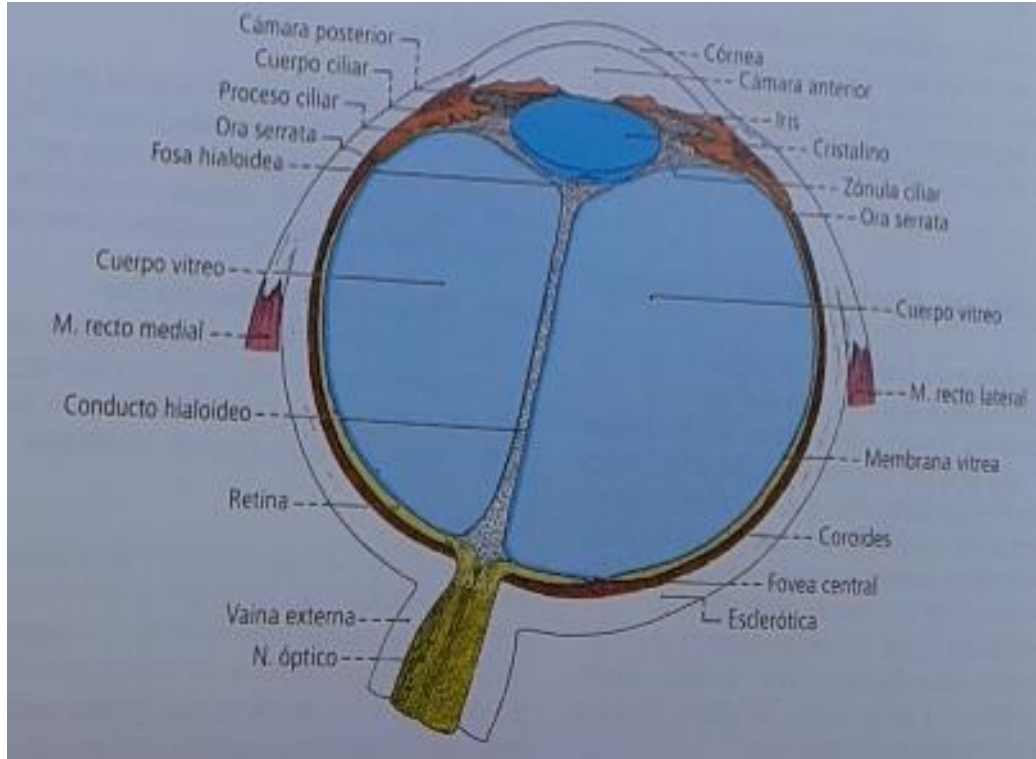


- Los receptores están en la mancha amarilla de las fosas nasales.
- Los filetes olfatorios atraviesan la lámina cribosa del etmoides.

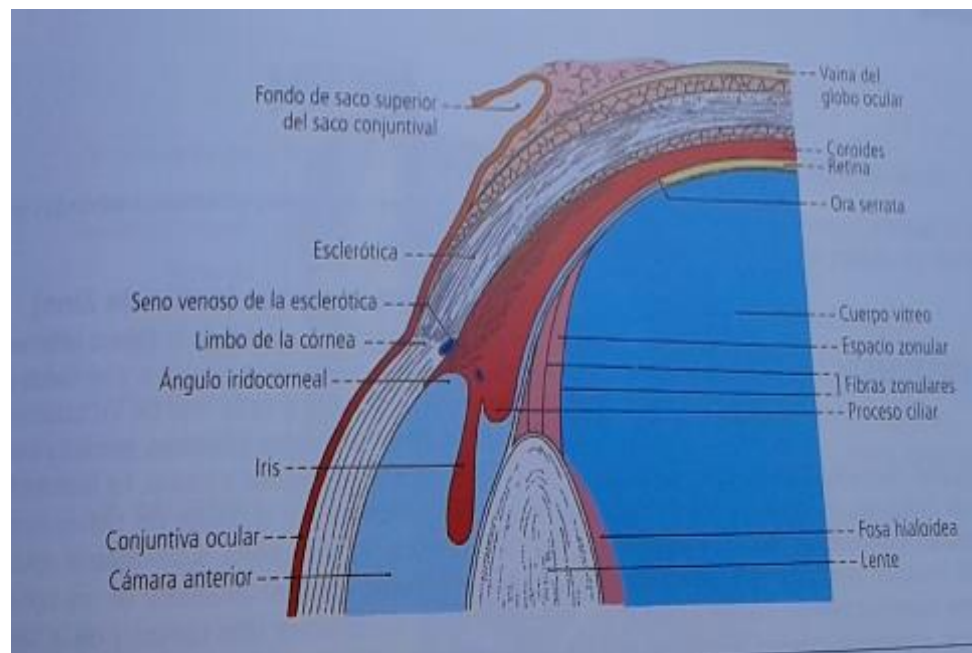
Recordar las conexiones.



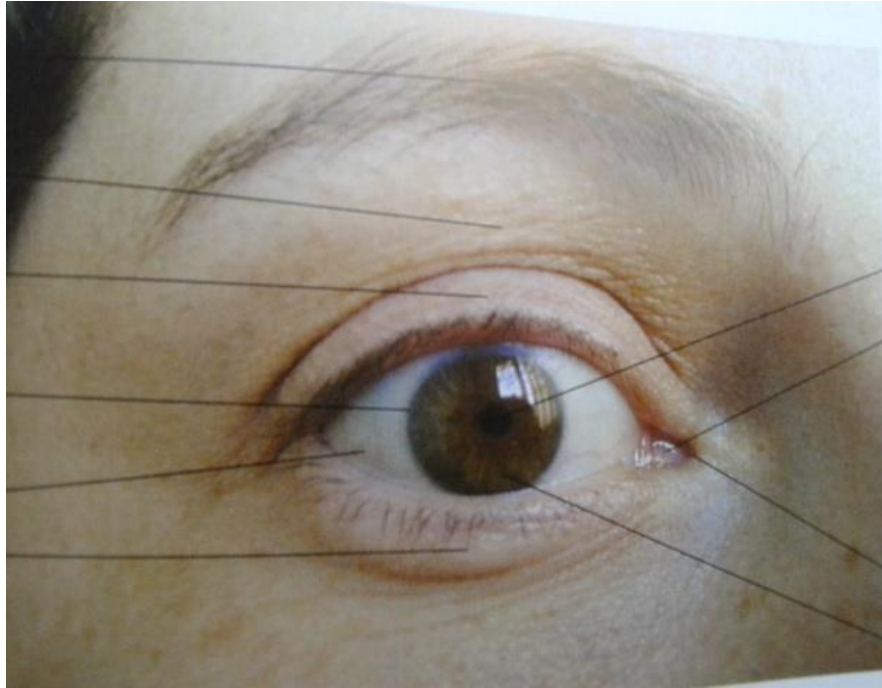Visión: Globo ocular.



- Globo ocular:
 - Cápsula de Tenon.
 - Esclerótica y Córnea.
 - Lámina fusca.
 - Úvea:
 - Coroides.
 - Cuerpo ciliar.
 - Iris.
 - Retina.
- Contenido:
 - Cristalino.
 - Cuerpo y Cámara vítrea.
 - Cámaras anterior y posterior.
 - Humor acuoso.

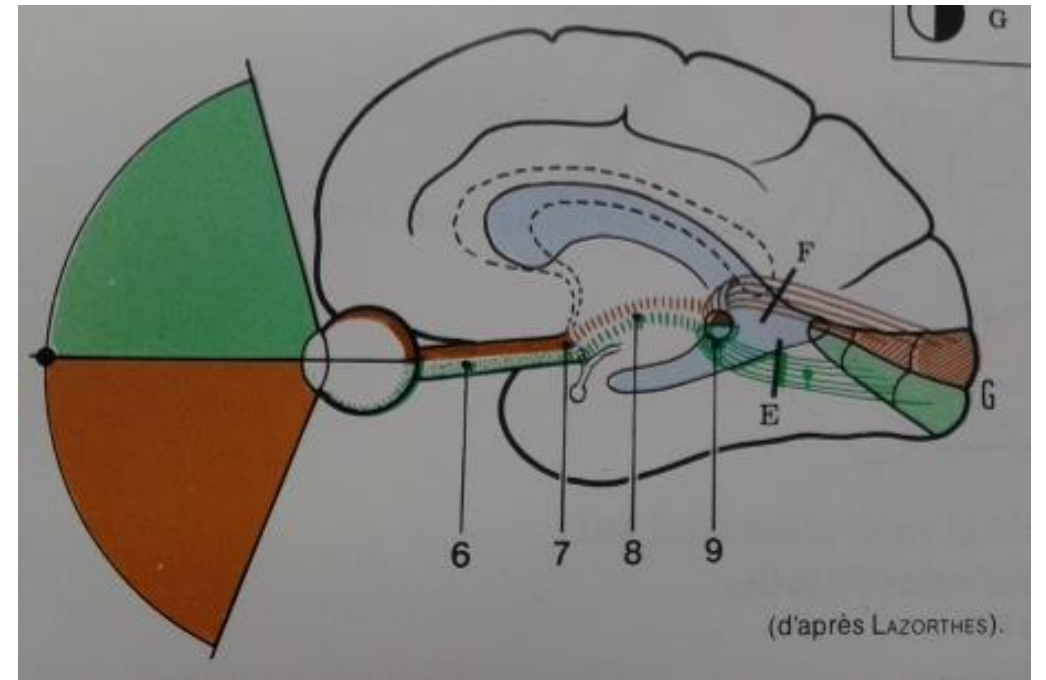
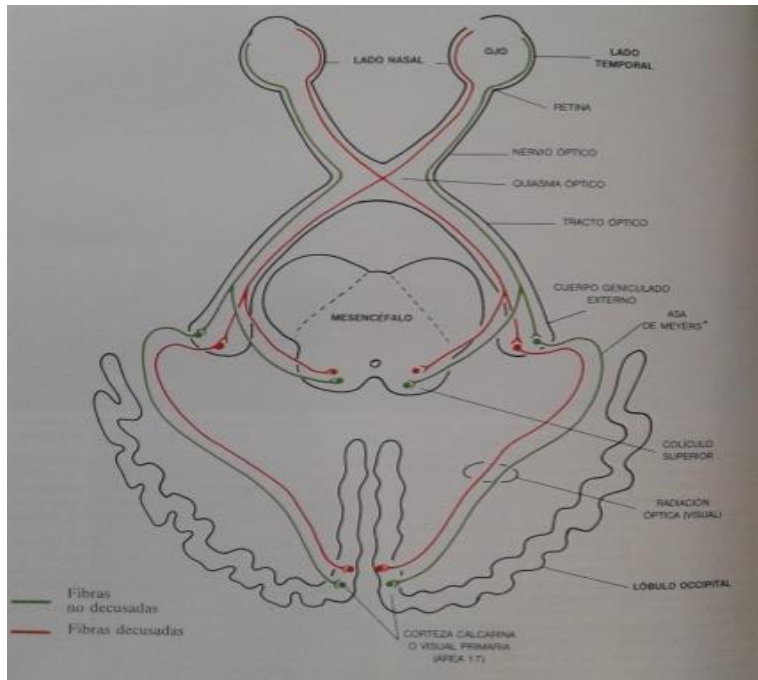


Anatomía artísticita

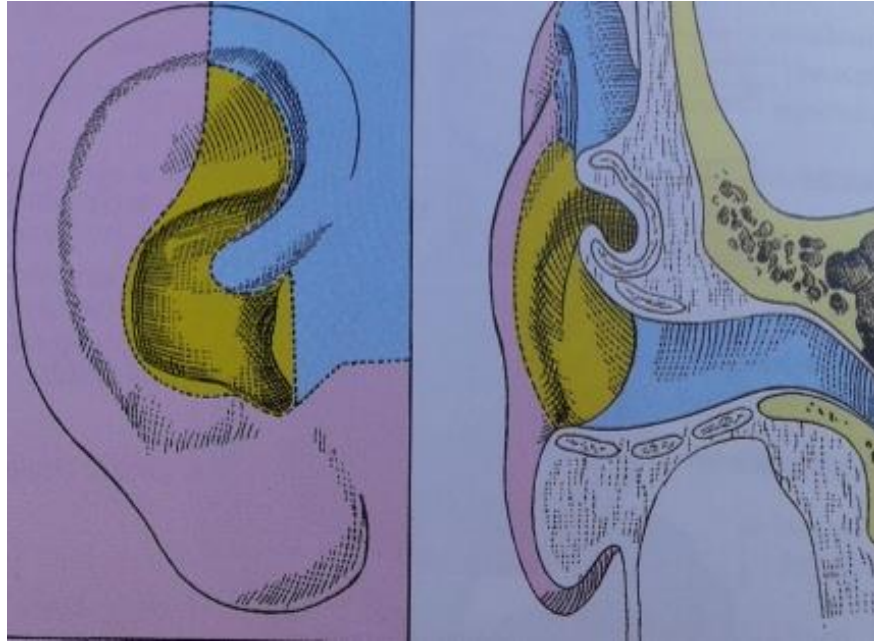


- Pupila.
- Alineación ocular.
- Apertura palpebral.
- Conjuntiva.
- Humedad.

Recordar las conexiones.

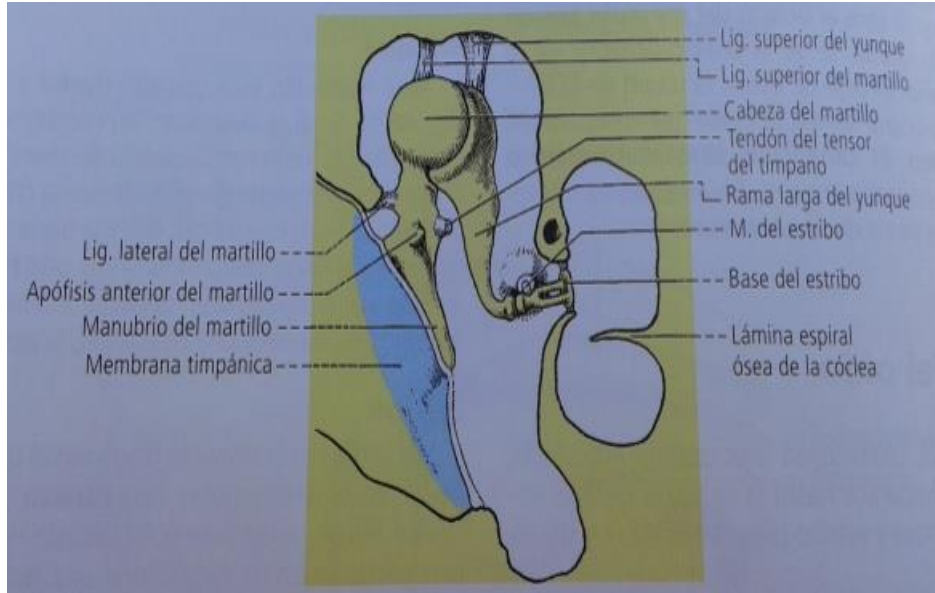


Audición: oído externo



- Oreja.
- C.A.E.

Oído medio



- Caja del tímpano:
- Contenido:
 - Huesecillos.
 - Músculos.
- Trompa auditiva

Oído Interno.

